

# Rehabilitacja protetyczna szczęki – wybór właściwego planu leczenia Rhein'83 w praktyce klinicznej

dr **Roberto Scracia**

lic. st. tech. dent. **Paweł Matusiak**

## Wprowadzenie

Kompromis dla obu czynników – ekonomicznego i biologicznego – między protezą tradycyjną i stałą na implantach (cementowaną lub przykręcaną) pomijał przez długi czas znaczenie protez typu overdenture, ale w ostatnich latach zmienia się podejście do ich roli w planowaniu leczenia. Proteza na implantach występuje w wielu przypadkach klinicznych i poprawia jakość życia naszych pacjentów. Proteza na implantach ma wiele aspektów, które należy przeanalizować. W tym artykule pokażemy przykład zastosowania zaawansowanej wersji, z zaawansowanych komponentów – rozwiązanie, które mimo połączeń przegubowych pod względem konstrukcyjnym jest stabilne, niezawodne i przewidywalne.

W celu zapewnienia wyraźnej poprawy jakości życia pacjenta z bezzębieniem wykorzystuje się rozwiązanie stałe, uważane za układ pierwszego wyboru w terapii rehabilitacji optymalnie stabilnej. Często i błędnie pacjent

uważa, że proteza stała na implantach może rozwiązać jego problemy estetyczne, funkcjonalne oraz wpłynie na bezpieczeństwo stosowania w codziennym życiu. Dzięki statystyce przypadków wiemy, w jaki sposób przebiega leczenie protetyczne protezami ruchomymi lub jaka proteza jest niezbędna, by zapewnić odpowiednią kombinację czynników, które uważamy za fundamentalne w rehabilitacji stomatologicznej – takie jak estetyka, funkcjonalność i niezawodność.

W artykule zostały wymienione wytyczne dotyczące wyboru i projektowania protezy przystosowanej do różnych warunków, w których mogą znaleźć się szczęki. Jest to porównanie opcji, które prowadzą do projektu protetycznego i rozwiązań: stałych, ruchomych lub kombinowanych oraz złożonych technik i procedur klinicznych.

Na fot. 1 widoczne są główne punkty odniesienia w ocenie estetyki twarzy. Stanowi to podstawę właściwego planu leczenia – można bowiem poprawić i zabezpieczyć stan tkanek miękkich twarzy. Wybór protetycznej rehabilitacji z trzonem może znacznie poprawić estetykę twarzy. Kształt warg nie ma już zmniejszonej grubości, a wygląd łuku jest pełny i regularny (fot. 2). Projekt protezy szczęki nie powinien być planowany wyłącznie w oparciu o preferencje kliniczne lub żądania pacjenta – proteza szczęki górnej powinna być dobrze zdefiniowana w przestrzeni – tylko wtedy będziemy mogli dobrać odpowiedni rodzaj protezy. Wartość łuki protetycznej między środkiem wyrostka zębodołowego, platformy implantu i pozycją środkowego siekacza ma wpływ na to, jaki rodzaj implantów i rozwiązań przyjąć (fot. 3). Poziomy odniesienia w celu wybrania najbardziej odpowiedniego leczenia protetycznego dla szczęki górnej szczegółowo objaśnia artykuł *Virtual im-*

---

**TITLE:** Prosthetic rehabilitation of the jaw – choosing the right treatment plan. Rhein'83 in clinical practice

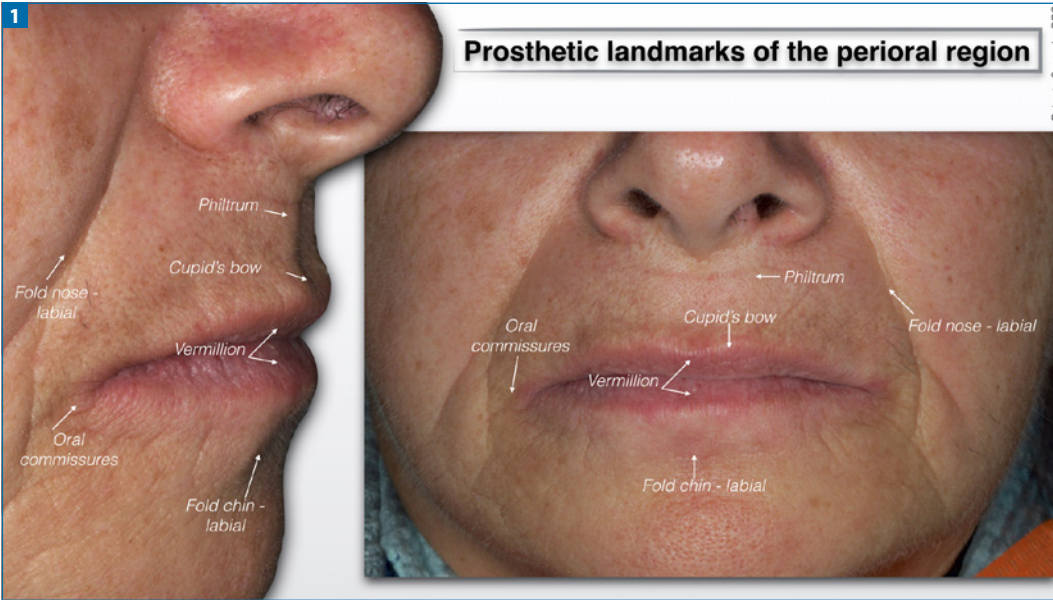
**STRESZCZENIE:** W artykule zostały omówione kryteria kwalifikacji do leczenia protetycznego, najbardziej odpowiedniego dla pacjenta z problemem bezzębia – zaprezentowano różne sposoby rehabilitacji oraz systemy projektowania overdenture i protezy przykręcane do implantów zębowych. W szczególności będą analizowane aspekty związane z estetyką twarzy, które mogą mieć wpływ na każdy dostępny typ protezy. W celu zapewnienia najbardziej praktycznej procedury decyzyjnej autor bierze pod uwagę kliniczny przypadek pacjenta z całkowitym bezzębieniem.

**SŁOWA KLUCZOWE:** protetyka, implanty, estetyka twarzy

**SUMMARY:** This article presents criteria for prosthetic treatment for a patient with an edentulism. There exist different ways of rehabilitation. This is the analysis of the problems associated with the facial aesthetics, which may have an influence on the choice of prosthesis. Author choosed a clinical case of a patient with complete edentulism.

**KEYWORDS:** prosthetics, implants, facial aesthetics

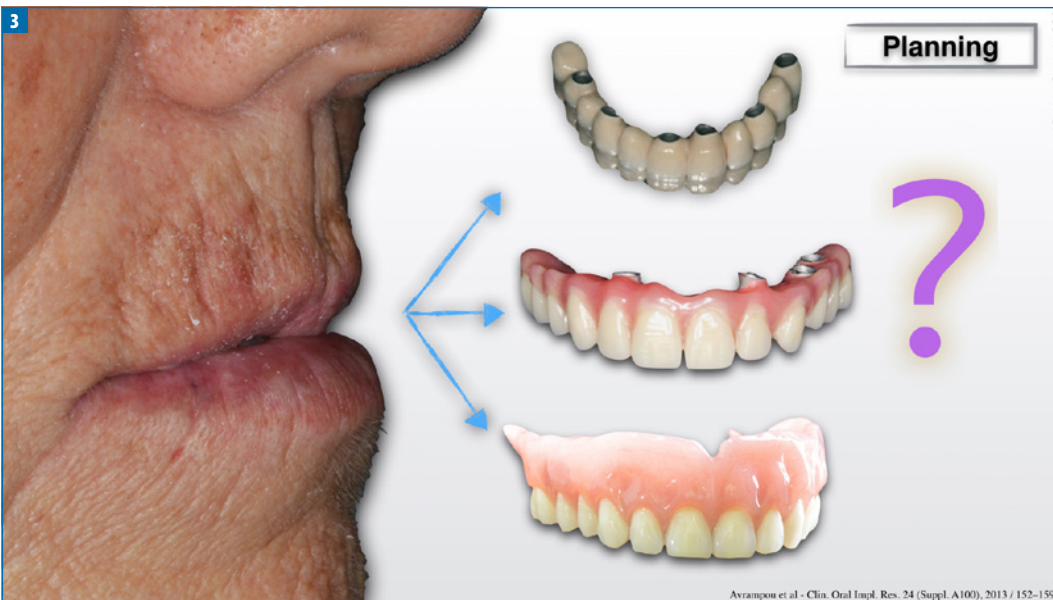
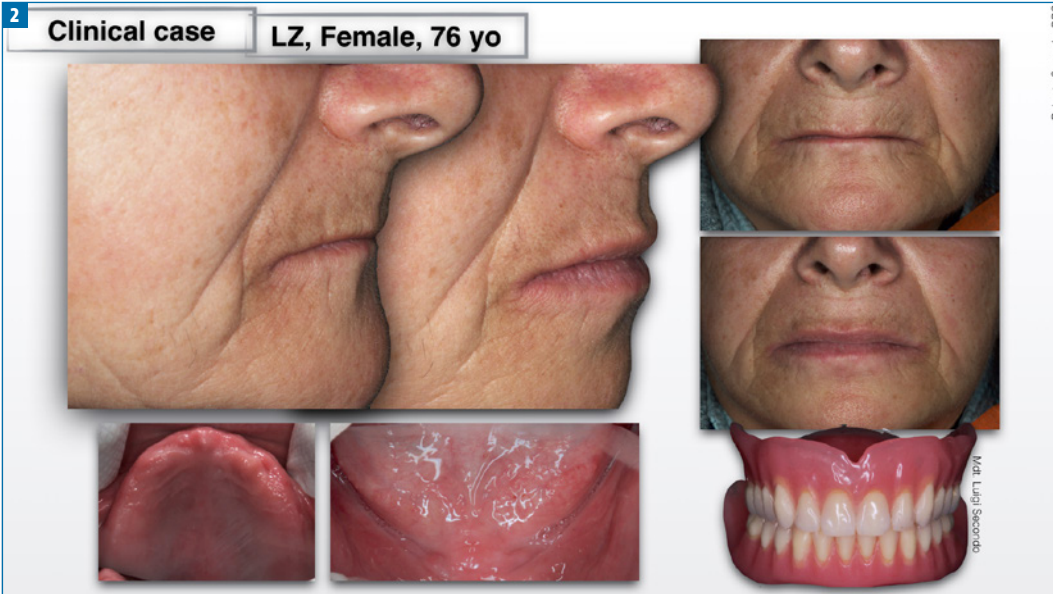---



**Fot. 1.** Protetyczne punkty orientacyjne – analiza pod kątem estetyki twarzy

**Fot. 2.** Przypadek kliniczny: kobieta, bezzębie całkowite. Wpływ trzonu protezy na estetykę wyglądu twarzy

**Fot. 3.** Jakie jest najbardziej odpowiednie leczenie protetyczne dla szczęki?



*plant planning in the edentulous maxilla: criteria for decision making of prosthesis design* autorstwa Marianny Avrampou. Oprócz tradycyjnych parametrów branych pod uwagę należy ocenić konieczność wsparcia wargi górnej.

Klasyfikacja ta wraz z programem wirtualnym ma na celu usprawnienie procesu decyzyjnego w leczeniu górnych łuków zębowych. Montaż zębów diagnostycznych jest niezbędny do budowy szablonów radiograficznych i uzyskania niezbędnych informacji dzięki oprogramowaniu na potrzeby implantów. Tylko niewielki procent przypadków jest odpowiedni dla projektów stałych, w większości cechy wskazują na wybór zabiegów Toronto i overdenture. Stosowane są dwa parametry: profil protezy (utworzony od podstawy zęba protetycznego do środka platformy implantu) i błony śluzowe (trzon do wsparcia wargi górnej) – największy odsetek możliwości protetycznych przemawia na korzyść protezy typu overdenture. Na tradycyjne protezy całkowite wskazuje się jedynie w przypadkach ekstremalnej atrofii (fot. 4).

Projekty protetyczne, również te zbudowane z nowoczesnych materiałów i z wykorzystaniem najnowszych technologii, bez odpowiedniej analizy będą wadliwe. Na przykład na fot. 5 przedstawiono protezę bez przedsonkowego kołnierza protetycznego. Metody takie jak Toronto (w tym szczególnym przypadku z cyrkonu) mogą nie wspierać prawidłowo mięśni, powodując tzw. „załamany” zespół wargi. Proteza nie spełnia więc swojej funkcji i warga pozostaje wgłębiona. W tym przypadku bardziej odpowiednia byłaby proteza z wydatną częścią trzonu w przedsonku. Kołnierze, które nie mogą być budowane w protezach typu Toronto z oczywistych względów higienicznych, w przypadkach klinicznych, w których potrzebne jest wsparcie wargi, powinniśmy zastąpić lepszym rozwiązaniem. Obszar warg zanalizowany z boku powinien mieć kąt o średniej wartości około 90° (utworzony przez styczną do podstawy nosa i linię przeprowadzoną przez zewnętrzną krawędź górnej wargi). Praktyczną i niezawodną metodą, która ocenia konieczność wykonania protezy z kołnierzem, jest analiza cefalometryczna. Autor potwierdza wysoką użyteczność tego systemu w ocenie przestrzeni protetycznych, zarówno ze starą protezą, jak i z nowym szablonem diagnostycznym. Nałożenie materiału nieprzepuszczalnego promieni rentgenowskich na siekacze protezy i wykonanie bocznego RTG pokazują parametry kontrolne. Jeżeli odległość między siekaczami i grzbietem kości wyrostka zębodołowego jest większa niż 5 mm, zdecydowanie sugeruje to wykonanie protezy z kołnierzem do podtrzymywania wargi górnej (fot. 6).

W zaprezentowanym RTG, materiał nieprzepuszczalny został włożony w poprzek przedsonka powierzch-

ni protezy, co sprawia, że widzimy, jak fundamentalną rolę w estetyce twarzy tego pacjenta odgrywa kołnierz przedsonkowy protezy. Piękno twarzy jest bardzo złożonym elementem, który ma wpływ na życie. Może zostać uzależnione od terapii protetycznych wykonywanych przez dentystę. Usta są centralnym punktem estetyki twarzy, a harmonia uśmiechu zależy nie tylko od wrodzonych cech genetycznych danej osoby, ale także od obecności zębów, a zwłaszcza od ich położenia przestrzennego w stosunku do szczęki.

## Przypadek kliniczny

Pacjent, lat 67, zgłosił się do gabinetu z chęcią odnowienia starych protez na bardziej stabilne i wygodne. Pacjent używał protezy typu overdenture, w górnej szczęce z zatrzaskami na korzeniach zębów, w dolnej na implantach połączonych belką. Na implantach i korzeniach widoczna była znaczna resorpcja kości (fot. 7-8).

Pierwszym krokiem było pobranie wycisków wstępnych oraz przeprowadzenie oceny implantów w szczęce dolnej i korzeni zachowanych w szczęce górnej.

Na przestudiowanych modelach wykonano wstępne protezy z analizą w wymiarze pionowym. Pacjent był bardzo wyrozumiały i w bardzo krótkim czasie zaakceptował ostateczną wersję ustawienia. Na podstawie wymiarów i ocen protetycznych zdecydowano się na wybór stałej protezy typu Toronto w szczęce dolnej i protezy overdenture na implantach w szczęce górnej.

## Szczęka górna

Jednym z pierwszych etapów chirurgicznych jest usunięcie korzeni kłów. Następnie wykonano rebazację protezy tymczasowej.

Pacjent miał wysoki stopień dostosowania do protezy całkowitej, ale jego pragnieniem było rozwiązanie mniej uciążliwe i bardziej ograniczone w wymiarze.

Dwa miesiące po ekstrakcji wprowadzono cztery implanty OSSTEM TSIII o średnicy 3,5 mm (fot. 9). Implanty zostały umieszczone na środku wyrostka. Pozostawiono wolny obszar w rejonie brodawki przysiecznej.

Po trzech miesiącach przystąpiono do ponownego otwarcia platform implantów i próbowano ograniczyć nacięcia. Po 20 dniach i po wkręceniu śrub gojących podjęto odpowiednie działania w obszarze platform w celu zbudowania części protetycznej (fot. 10).

Do budowy belki – połączenia między implantami – wybrano system Elastic Seeger. Jest to belka retencyjna z systemem pasywacji, która łączy bez naprężeń zatrzaski Equator Rhein'83 przykręcone do implantów. Pojedyncze zatrzaski Equator mają gwint wewnętrzny 1,3 mm, który pozwala na budowę konstrukcji przykręconych.

**4**

**Labial support**

**Angle nose-upper lip**

		Mucosal Coverage (MucCov)		
		0mm	0-5mm	5mm
Prosthesis Profile (ProstHProfile)	≥45 degrees	A Fixed prosthesis Crown design	B	C
	30-45 degrees	B Probably fixed prosthesis Hybrid design		C
	≤30 degrees	C Removable overdenture or total prosthesis		

Avrampou et al - Clin Oral Impl Res. 24 (Suppl. A100), 2013 / 152-159

Roberto Sanches, DDS

**Fot. 4.** Parametry przestrzeni. Źródło: „Avrampou et al – Clin”

**Fot. 5.** Różnice w zakresie wspierania wargi górnej pomiędzy OVD i Toronto

**Fot. 6.** Ocena przestrzeni protetycznej na podstawie zdjęcia rtg.

**5**

Roberto Sanches, DDS

**6**

radiopaque material on the incisors

↓

rx from lateral view

↓

evaluation of prosthetic spaces

Roberto Sanches, DDS

Podczas wstępnych faz pracy zastosowano pokrycie zatrzasków Equator matrycami w celu stabilnego gojenia tkanek (fot. 11).

Następnym krokiem było pobranie wycisku z transferami (fot. 12), co pozwoliło stworzyć model do budowy belki, przeciwbelki i protezy. Na fot. 13 zaprezentowano ostateczny model górnego łuku oraz dołączono zdjęcia z poszczególnych etapów laboratoryjnych.

W realizacji przegubowych połączeń należy pozostać wiernym początkowym projektom, które mają służyć za przewodnik. Zmiany wprowadza się tylko w szczególnych przypadkach. W opisywanym przypadku, czyli wstępnym montażu zaakceptowanym przez pacjenta, zmiany nie były konieczne. W każdym kolejnym etapie konstrukcji różnych elementów protetycznych przestrzegano głównej instrukcji. Zostały przygotowane dwie maski silikonowe w optymalnej równowadze dla każdego łuku. Na fot. 14 możemy ocenić potrzebę wsparcia wargi górnej przez elementy protezy. W tym konkretnym przypadku proteza jest wsparta i utrzymywana przez implanty z belką retencyjną i przeciwbelką. U pacjenta zaplanowano stałe rozwiązanie antagonistyczne i odnotowano konieczność wysoce stabilnych protez z rekompensatą różnic przestrzennych i różnic pomiędzy systemami.

Na fot. 15 przedstawiono konstruowanie systemu belki przez technika dentystycznego Luigiego. Widoczne są szablony odniesień przestrzennych i szczegóły systemu Elastic Seegera.

Po wykonaniu odlewu belka jest polerowana i testowana.

Na fot. 16 widoczna jest belka znajdująca się w jamie ustnej. Ponieważ białe pierścienie kliniczne nie zostały założone, ruch belki jest ograniczony, jest to typowe dla pierścieniowego układu zatrzaskowego. Pierścienie kliniczne Seeger są wykorzystywane do zrekompensowania błędów procesu odlewniczego oraz gwarantują bierne pasowanie konstrukcji.

Widoczne są również cztery otwory w belce – te przestrzenie to gniazda standardowej średnicy do wklejenia tytanowych tulejek z gwintem dla tytanowych zatrzasków Rhein'83. Patryce mogą występować również w postaci odlewu, ale w celu zapewnienia większej trwałości dla protezy wybrano wkręcany zatrzask tytanowy pokryty azotkiem tytanu (TiN), bardzo odporny i trwały w relacji z protezą zdejmowaną (fot. 17).

Po zaakceptowaniu konstrukcji belki przystąpiono do wykonania przeciwbelki, czyli rdzenia metalowego górnej protezy (fot. 18).

### **Szczęka dolna**

Zarówno grubość kości żuchwy, jak i odpowiednia przestrzeń protetyczna spowodowały, że zdecydowano się

na rozwiązanie protetyczne przykręcane, rodzaj mostu Toronto.

W trakcie implantacji pozostawiono jeden z dwóch układów, by zapewnić większy komfort pacjenta w czasie leczenia.

Wprowadzono nowe implanty. Pacjent przez dość długi czas zachował swoją dawną protezę jako protezę tymczasową, co pozwoliło na łatwiejsze prowadzenie leczenia (fot. 19).

Po trzech miesiącach od wprowadzenia przystąpiono do ponownego otwarcia żuchwy. Usunięto poprzednie implanty w obszarze 42 i 32 oraz nowe w obszarze 45-35, założono śruby gojące i wykonano rebazację protezy. Podczas kolejnych etapów przygotowania mostu Toronto wykorzystano łączniki lecznicze, służące do stabilnego utrzymania protezy.

Po wykonaniu wycisków i przygotowaniu mostu przystąpiono do połączenia struktury Toronto w celu weryfikacji szczelności i testowania przestrzeni (fot. 20).

### **Nowe konstrukcje**

W tym momencie na dwóch łukach montuje się przygotowane konstrukcje (fot. 21).

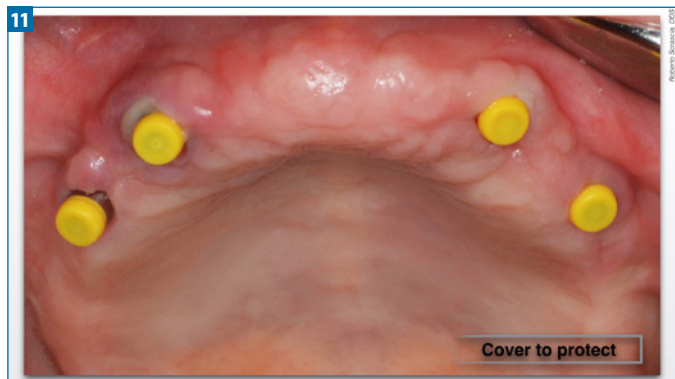
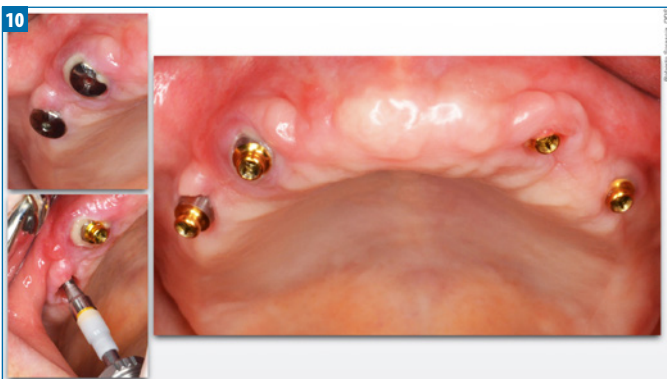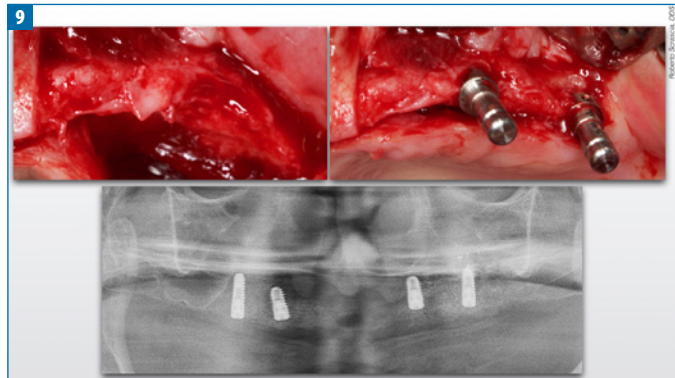
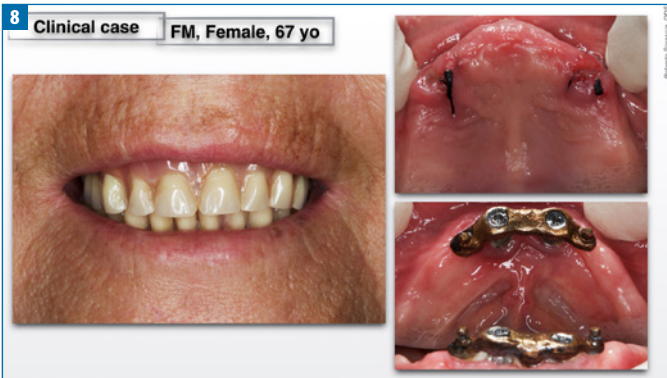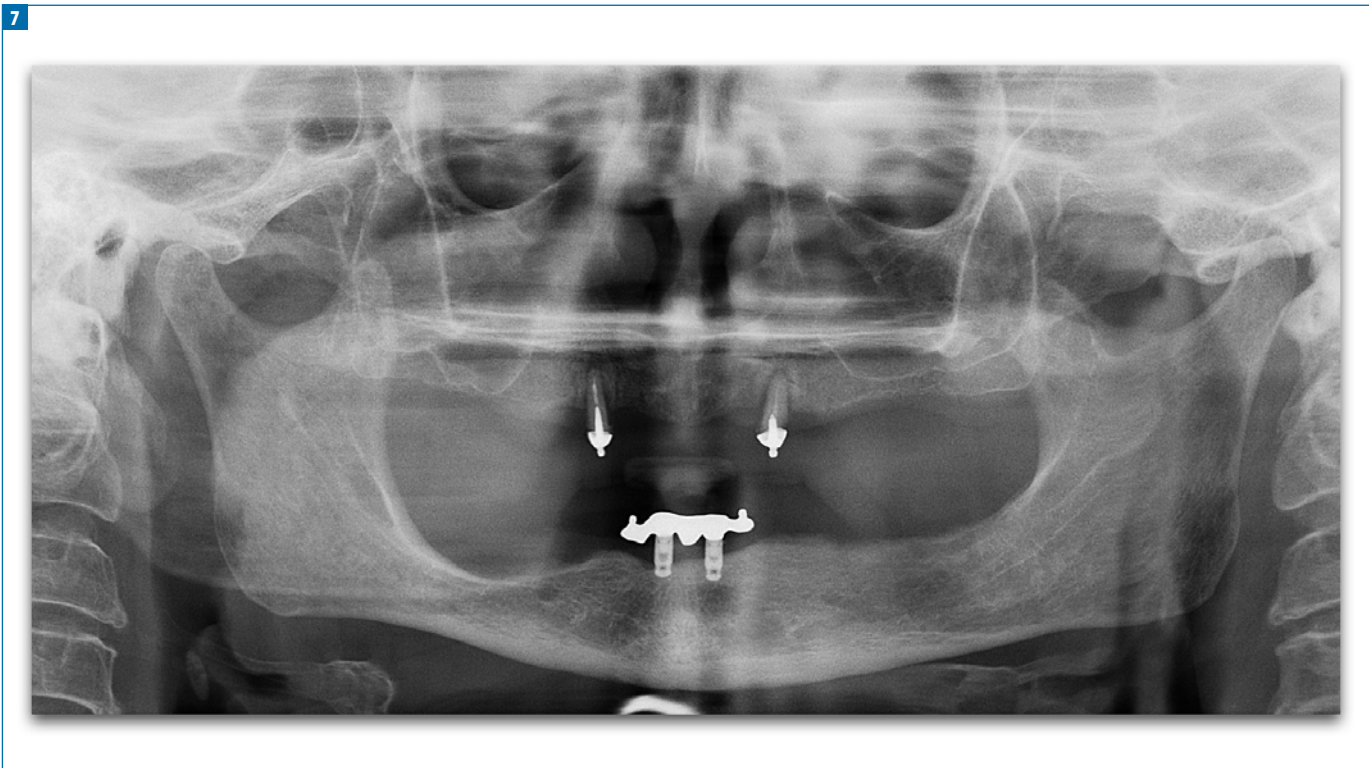Jak widać na fot. 25, pacjent bez protez osadzonych na implantach ma wszystkie cechy układów bezzębnych, co prowadzi do niekorzystnej zmiany estetyki i wieku wyglądu twarzy.

W pierwszej kolejności przystąpiono do montażu belki w szczęce górnej z systemem pierścieni klinicznych. Do belki wprowadzonej na Equatory, w centralnej części zamontowano elastyczne pierścienie zatrzaskowe. Naciśnięcie ich specjalnym kluczem powoduje zatrzasknięcie, co wskazuje, że pierścień przekroczył największą wypukłość zatrzasku i ustabilizował belkę. W tym momencie belka, nawet z jednym pierścieniem zatrzaskowym, jest już bardzo stabilna. W ten sposób należy postępować dalej, przy wprowadzaniu kolejnych pierścieni, stosując wprowadzanie przemienne – jeżeli wprowadzimy Seeger do pierwszego pierścienia w obszarze 22, następny w obszarze 15, później w 12, a na końcu w 25 (fot. 22-24).

Teraz można dokręcić tytanowe śruby zamykające Seeger. Ich funkcją nie jest mocowanie belki, ale ochrona zatrzasków, czyli lekkie dociśnięcie sprężystego pierścienia, który pozostanie w funkcji utrzymującej i zapobiegającej odkręcaniu śruby.

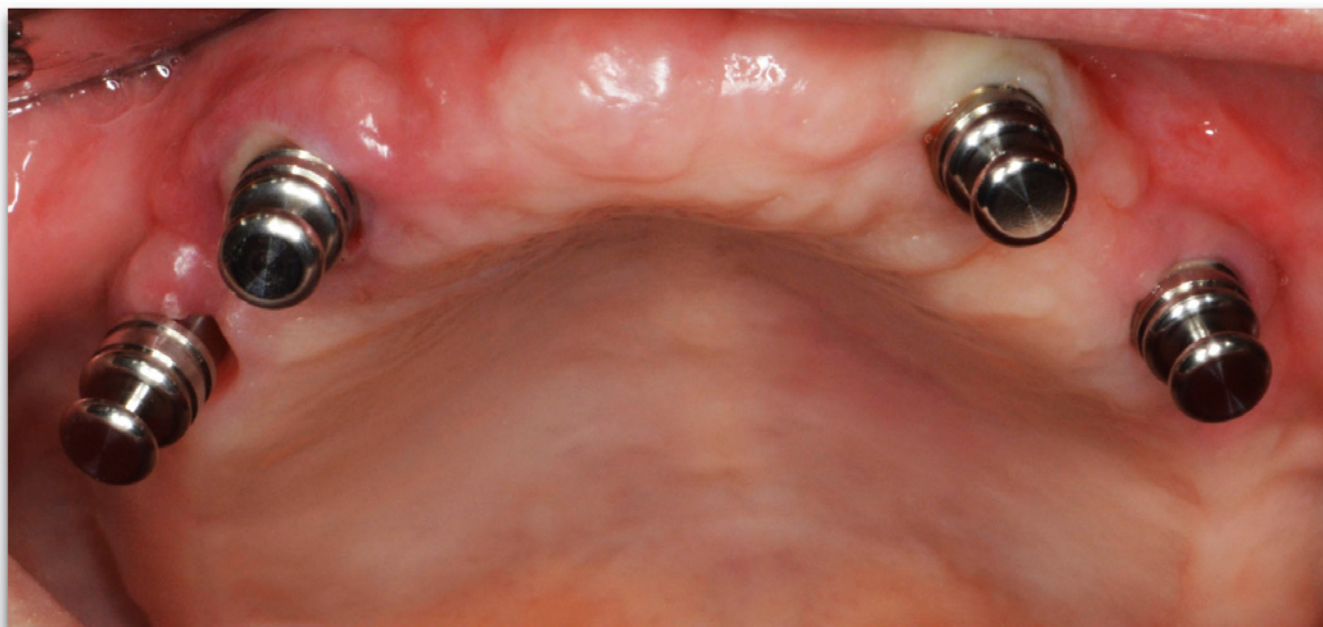Następnie Toronto zostaje przykręcone do implantów w żuchwie. Stosuje się postępowanie naprzemienne, podobnie jak w przypadku śrub: należy włożyć śrubę w obszarze 32, potem w 45, a na koniec w obszarach 42 i 35 (fot. 26).

Następnym krokiem jest założenie protezy górnej. Proteza po pracach laboratoryjnych ma czarne matryce, które muszą zostać usunięte przed mocowaniem



**Fot. 7.** Rtg. – przypadek kliniczny przed rozpoczęciem leczenia **Fot. 8.** Początkowy stan pacjenta. Szczeka górna po ekstrakcji zatrząsków **Fot. 9.** Faza śródoperacyjna **Fot. 10.** Wprowadzanie zatrząsku w implanty Equator Rhein’83 **Fot. 11.** Zatrząski Equator z matrycami do stabilizacji tkanek miękkich

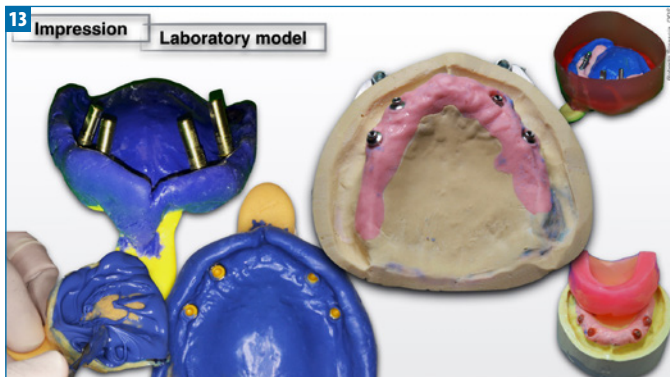
12



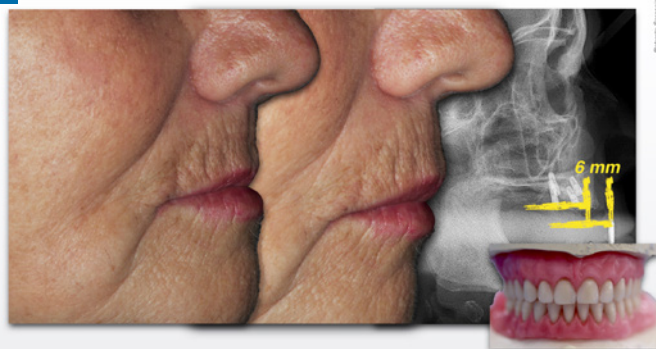
Roberto Scarscia, DDS

13 Impression

Laboratory model

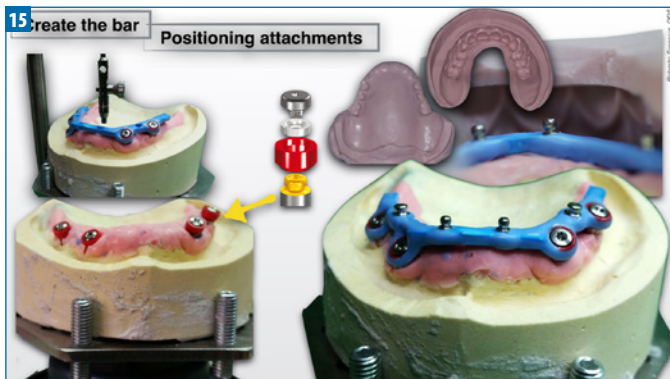


14



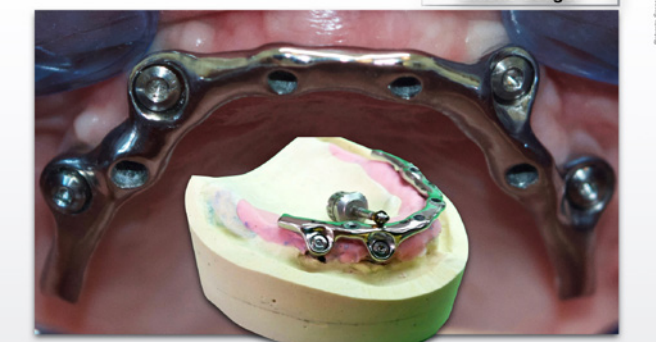15 Create the bar

Positioning attachments

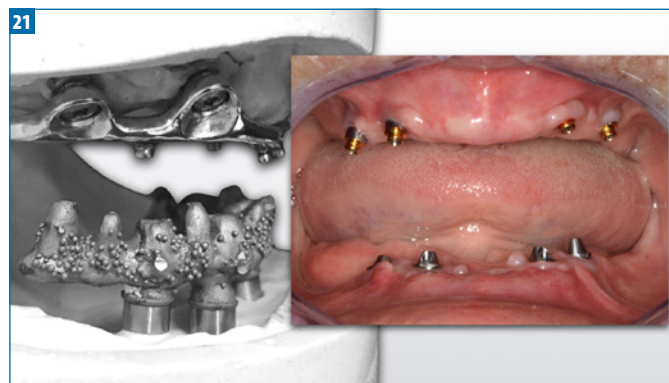
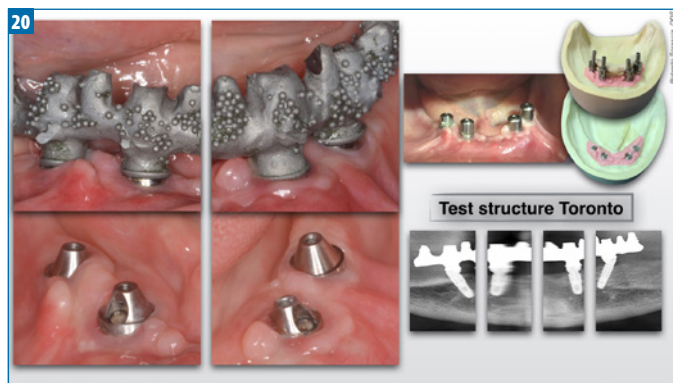
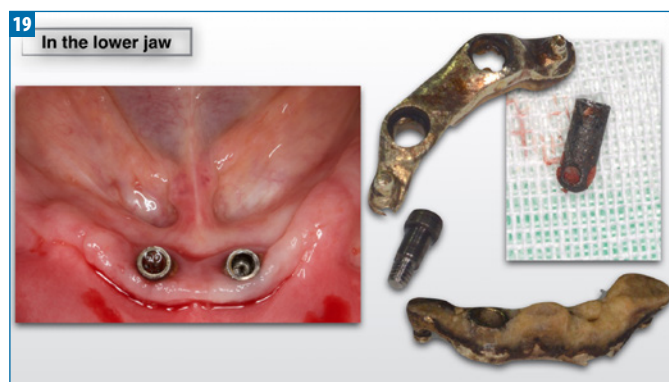
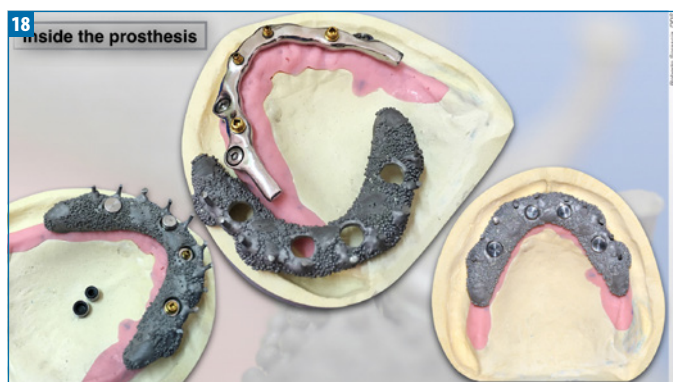


16

Elastic Seeger

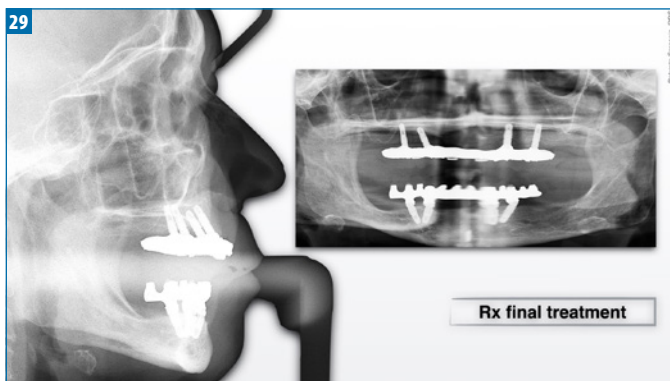
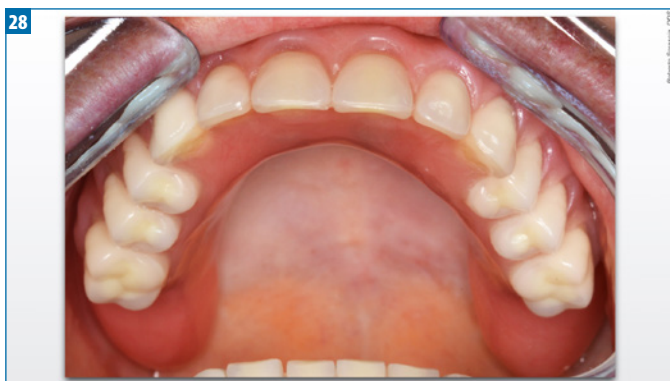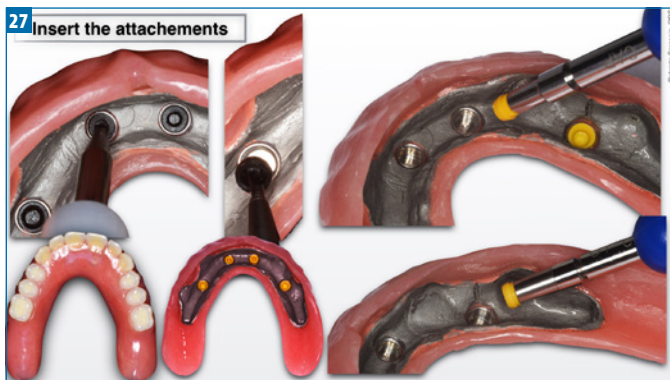
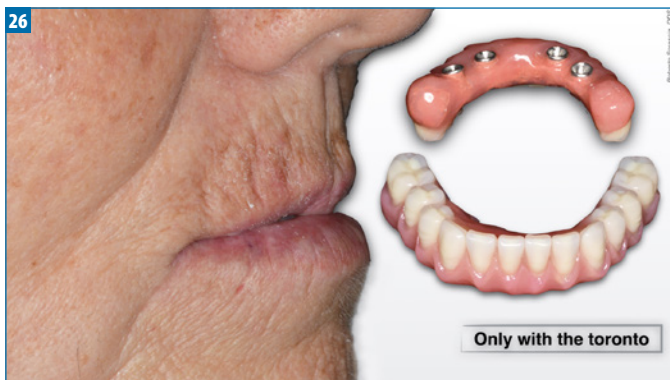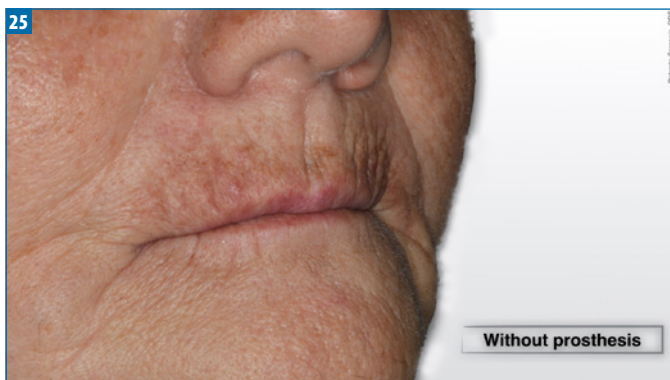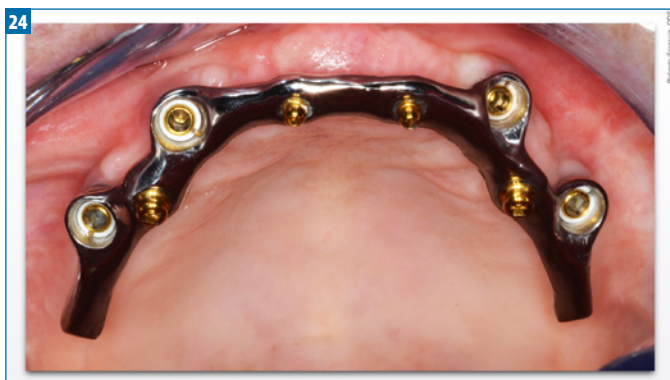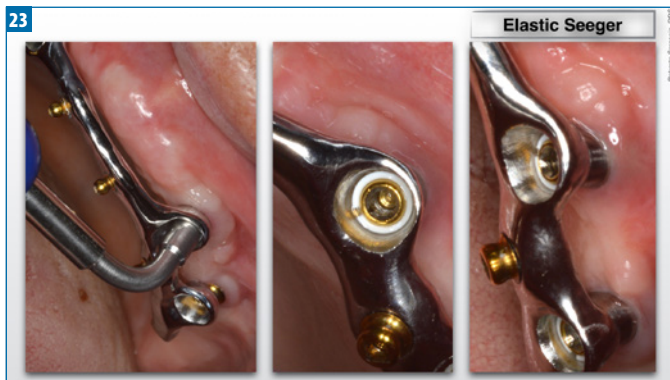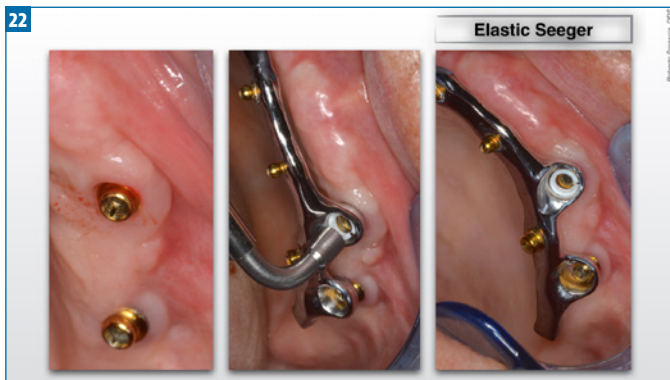


**Fot. 12.** Transfery wyciskowe systemu Rhein'83 na Equatorach **Fot. 13.** Faza opracowania ostatecznego modelu roboczego **Fot. 14.** Odległość pomiędzy platformą implantu i podstawą siekaczy w projekcie protezy oraz miejsce podparcia wargi górnej przedśionkowym trzonem protezy **Fot. 15.** Etapy budowy belki retencyjnej z systemu Elastic Seeger Rhein'83. Maska podniebienna i przedśionkowa **Fot. 16.** Wstępnie założona belka



**Fot. 17.** Szczegóły patrycy tytanowych na belce. Zatrzaski Mikro: kulki w pozycji 12 i 22, Equatory w pozycji 14 i 24 **Fot. 18.** Belka i przeciwbelka na analogach implantów **Fot. 19.** Poprzednie implanty i belka retencyjna **Fot. 20.** Śruby gojące-oporowe w rozwiązaniu tymczasowym. Weryfikacja przylegania konstrukcji. Rtg do weryfikacji **Fot. 21.** Konstrukcje do uzbrojenia estetycznego





**Fot. 22.** Mocowanie belki z systemem Seeger Rhein'83 na Equatorach przykręconych do implantów **Fot. 23.** Wprowadzanie klinicznych pierścieni Seeger. Pierścienie na miejscu – belka zablokowana **Fot. 24.** Belka retencyjna systemu Rhein'83 **Fot. 25.** Pacjentka bez protez zębnych. Niezbędne podparcie tkanek miękkich twarzy **Fot. 26.** Pacjentka z protezą żuchwy – most Toronto. Niezbędne podparcie tkanek miękkich w szczęce górnej **Fot. 27.** Ograniczony trzon protezy żuchwy. Wprowadzanie matryc klinicznych **Fot. 28.** Proteza szczęki w ustach pacjenta **Fot. 29.** Protezy szczęki i żuchwy na podłożu protetycznym

w jamie ustnej (fot. 27). W tym przypadku zostały założone matryce żółte, 2 Mikro (500 g) i 2 Equator (600 g).

Proteza jest łatwa do zakładania i zdejmowania. Zaskakuje wyjątkową stabilnością, pozytywnie postrzeganą przez pacjenta, który po zamontowaniu nie widzi żadnej różnicy w wygodzie użytkowania między dwoma łukami (fot. 28).

Na końcu wizyty wykonuje się odpowiednie testy, ostateczne zdjęcia rtg. (fot. 29) oraz kontrolę zgryzu i wszelkich obszarów przedśionkowych. Pacjenta zaznaja się z instrukcją postępowania. Wszystkie te działania mają na celu utrzymanie optymalnego stanu prac protetycznych (fot. 30).

### Wnioski

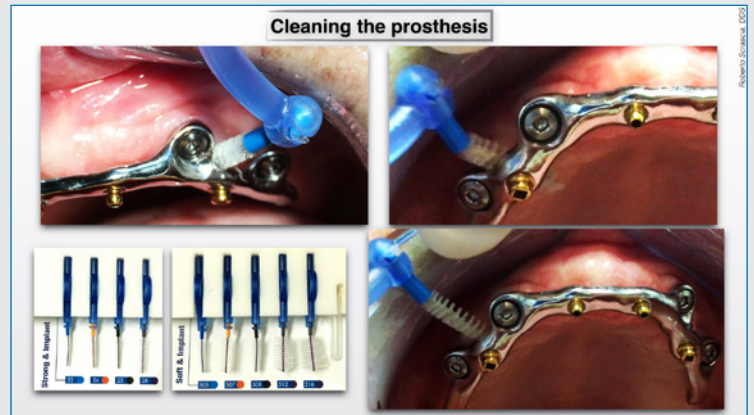
Chociaż żuchwa ma większą tolerancję w kwestii wyboru planu leczenia protetycznego, szczęki powinny być traktowane w sposób znacznie bardziej indywidualny. Należy wybrać metody oparte na zasadach protetyki i na życzeniu pacjenta. Można zauważyć, że protezy ruchome mogą mieć te same cechy stabilności co protezy przykręcane na implantach, ale protezy typu overdenture mogą jednocześnie łatwiej zrekomensować utratę tkanek swoją powierzchnią nośną. ■

*Podziękowania dla ASB Multimedia LTD Ltd.?  
za ciągłe wsparcie, dr Carmeli Santoro i higienistkom  
dentystycznym za leczenie i utrzymanie prawidłowej  
higieny protez na implantach oraz laboratorium  
dentystycznemu Luigi, które stawia precyzję,  
zaangażowanie i pasję na pierwszym miejscu.*

*Analizę rozwiązań protetycznych systemu  
Rhein'83 zapewnia Centrum Edukacyjne Holtrade.  
Kontakt: tel. 697 139 158,  
e-mail: konsultacje@holtrade.pl, www.holtrade.pl.  
Informacja o szkoleniach: tel. 664 937 256,  
e-mail: szkolenia@holtrade.pl*

### Piśmiennictwo

- Geertman M.E. i wsp.: *Clinical aspects of a multicenter clinical trial of implant-retained mandibular overdentures in patients with severely resorbed mandibles.* „J Prosthet Dent”, 1996, Feb; 75 (2): 194-204.
- Naert I. i wsp.: *A 5-year prospective randomized clinical trial on the influence of splinted and unsplinted oral implants retaining a mandibular overdenture; prosthetic aspects and patient satisfaction.* „J Oral Rehabil”, 1999, Mar; 26 (3): 195-202.
- Jemt T. i wsp.: *A 5-year prospective multicenter follow-up report on overdentures supported by osseointegrated implants.* „Int J Oral Maxillofac Implants”, 1996, May-Jun; 11 (3): 291-8.
- Mecall R.A., Rosenfeld A.L.: *The influence of residual ridge resorption patterns on fixture placement and tooth position, part II. Presurgical determination of prosthesis type*



Fot. 30. Etapy procedur higienicznych – czyszczenie belki retencyjnej

*and design.* „Int J Periodontics Restorative Dent”, 1992; 12: 32-51.

- Vig R.G., Brundo G.C.: *The kinetics of anterior tooth display.* „J Prosthet Dent”, 1978; 39: 502-4.
- Watson R.M. i wsp.: *Considerations in design and fabrication of maxillary implant-supported prostheses.* „J Prosthodont”, 1991; 4: 232-9.
- Parel S.M.: *Implants and overdentures: the osseointegrated approach with conventional and compromised applications.* „Int J Oral Maxillofac Implants”, 1986; 1: 93-9.
- Ricketts R.M.: *Esthetics, environment, and the law of lip relation.* „Am J Orthod”, 1968; 54: 272-89.
- Zitzmann N.U., Marinillo C.P.: *Treatment outcomes of fixed or removable implant supported prostheses in the edentulous maxilla. Part I: patient's assessments.* „The Journal of Prosthetic Dentistry”, 2000, 83: 424-433.
- Perrotti G. i wsp.: *La telerradiografia latero-laterale in implantologia e riabilitazione orale: dall'analisi bidimensionale alla diagnostica 3D.* „Dental Cadmos Giugno”, 2010.
- Mish C.E.: *Prosthetic options in implant dentistry.* „Int J Oral Implantol”, 7; 17-21, 1991.
- Konstrom M. i wsp.: *Patient evaluation of treatment with fixed prostheses supported by implants or a combination of teeth and implants.* „J Prosthodont”, 2004; 13 (3): 160-5.
- Sadoswky S.J.: *Treatment considerations for maxillary implant overdentures: a systematic review.* „The Journal of Prosthetic Dentistry”, 2007, 97: 340-348.
- Mecall R.A., Rosenfeld A.L.: *The influence of residual ridge resorption patterns on implant fixture placement and tooth position. Part I.* „Int J Periodontics Restorative Dent”, 1991; 11: 9-24.
- Mecall R.A., Rosenfeld A.L.: *The influence of residual ridge resorption patterns on implant fixture placement and tooth position. Part I.* „Int J Periodontics Restorative Dent”, 1992; 12: 32-51.
- Ortensi L. i wsp.: *Il mascellare superiore edentulo.* „Teamwork clinic”, nr 6, 2014.
- Montanari M. i wsp.: *Oral Rehabilitation with Implant-Supported Overdenture and a New Protocol for Bar Passivation.* „Global Journal of Oral Science”, 2016.
- Berglund T. i wsp.: *A systematic review of the incidence of biological and technical complications in implant dentistry reported in prospective longitudinal studies of at least 5 years.* „J Clin Periodontol”, 2002; 29: 197-212.